Lane Medical Library
193

Aus der Medizinischen Universitätsklinik zu Halle (Saale)
Direktor: Professor Dr. Brugsch.

Die Hilusreaktion bei tuberkulösen und nichttuberkulösen Lungenerkrankungen.

Inaugural-Dissertation

zur Erlangung der Würde eines Doktors der Medizin
bei der Hohen Medizinischen Fakultät
der Martin-Luther-Universität Halle-Wittenberg.

Vorgelegt von
Kurt Schwartzer
aus Halle a. S.

Halle a. S. 1936
Buchdruckerei Martin Kandler

Referent:

Privat-Dozent Dr. Haring.

Auf den Verhandlungen der Deutschen Röntgengesellschaft 1932 hatte Dr. Haring-Halle den diagnostischen Wert der röntgenologisch erkennbaren Hilusreaktion zur Diskussion gestellt.

Ich danke Herrn Privat-Dozent Dr. Haring für die freundliche Ueberlassung des Themas und für die Unterstützung bei der Abfassung dieser Arbeit.

Meinen lieben Eltern gewidmet!

Inhaltsverzeichnis

Seite

I. Fragestellung 5

II. Die Ranke'sche Lehre mit besonderer Berücksichtigung der Immunitätsverhältnisse 6

III. Kurze Zusammenfassung der Klinik und Röntgenologie tuberkulöser und nichttuberkulöser Lungeninfiltrierungen 12

IV. Der normale und der krankhaft veränderte Lungenhilus im Röntgenbild 15

V. Eigene Untersuchungen über den Lungenhilus bei unspezifischen und spezifischen Lungeninfiltrierungen. Zusammenfassung 21

VI. Zusammenstellung des verwendeten Materials 26

VII. Schrifttum 27

VIII. Lebenslauf 30

I.

Bei krankhaften Prozessen im Lungengewebe wird stets das diesen Gewebsabschnitt versorgende Lymphsystem in den Erkrankungsprozeß mit einbezogen werden. Es ist das der gleiche Vorgang wie überall im Körper, wo eine Entzündung größeren Ausmaßes bekämpft werden muß. Die zu- und besonders die abführenden Lymphbahnen werden durch die Entzündungsstoffe alteriert; die entzündungserregenden Stoffe, die nicht an Ort und Stelle beseitigt werden, gelangen auf dem Lymphwege zu den nächstgelegenen Lymphknoten, werden dort abgefangen und unschädlich gemacht, oder aber, wenn diese dazu nicht ausreichen, zu den übergeordneten Lymphknoten transportiert und dort beseitigt. Ehe die krankmachenden Stoffe in die Blutbahn einbrechen können und dann den ganzen Körper überschwemmen, müssen sie zahlreiche Abwehrvorrichtungen durchbrechen; das aber gelingt, einen normalen Schutzmechanismus vorausgesetzt, nur in den seltenen Fällen.

Die dem Lungengewebe zugeordneten Lymphknoten sitzen entlang den großen Bronchien, im Hilus und um die Trachea herum; der Lymphstrom geht von den peripheren Lungenabschnitten zu diesen sehr zahlreichen Schaltstationen, und erst wenn diese passiert sind, mündet er in die großen Venen, die das Blut in die obere Hohlvene abführen. Parrot und Cornet haben das Gesetz von der gleichsinnigen und notwendigen Erkrankung der regionären Hiluslymphknoten aufgestellt bei krankhaften Prozessen im Lungengewebe; Engel (bestätigt u. a. von Tendeloo) hat in seinen anatomischen Untersuchungen über den Verlauf der Tuberkulose-Erstinfektion beim Kinde genau festgelegt, welchen Weg die Giftstoffe nehmen, und die den einzelnen Lungenabschnitten zugeordneten Lymphdrüsen genau bestimmen können.

Nun aber fand Ranke in seinen Untersuchungen über die Lungentuberkulose beim Kinde und bei Erwachsenen, daß die Lymphknoten in der Lungenpforte keineswegs immer der Schwere des Lungenprozesses entsprechend tuberkulös miterkrankt sind, ja daß bei der fortschreitenden Lungentuberkulose des Erwachsenen ein auffallendes Mißverhältnis besteht zwischen dem hochgradig veränderten Lungenherd und den verhältnismäßig gering veränderten regionären Hyluslymphknoten. Wenn diese Beobachtungen sich bestätigen sollten,

könnte man vielleicht in der Lage sein, auch schon beim Lebenden, im Röntgenbild, aus der verschiedenartigen Reaktion des Lungenhilus auf spezifische und unspezifische Erkrankungen im Lungengewebe ein bis jetzt noch wenig beachtetes differentialdiagnostisches Merkmal ableiten zur Unterscheidung tuberkulöser von nichttuberkulösen Lungenerkrankungen des Erwachsenen. In einem Großteil der Fälle läßt sich aus dem Röntgenbild vor allem im Beginn auch nach Hinzuziehen der klinischen Daten eine sichere Abgrenzung der Lungentuberkulose gegen nichttuberkulöse Lungenerkrankungen nicht erzielen, und die Beachtung der Hilusreaktion könnte wertvolle Hilfe leisten, vorausgesetzt, daß das Röntgenbild einen eindeutigen Einblick in die anatomischen Verhältnisse des Lungenhilus gewährt.

Unsere Aufgabe soll es nun sein, festzustellen, ob im Röntgenbild ein wesentlicher Unterschied besteht zwischen dem Lungenhilus bei tuberkulösen Erkrankungen der Lunge einerseits, bei unspezifischen Infiltrationen andererseits. Erscheint die Lungenwurzel, was man aus der Ranke'schen Lehre folgern könnte, beim tuberkulösen Frühinfiltrat weniger verändert als bei nichttuberkulösen Lungenveränderungen?

II.

Ranke (Lit. Nr. 24) hat den Versuch gemacht, die mannigfachen anatomisch-pathologischen Bilder bei der Lungentuberkulose in 3 Typen zu ordnen. Er unterscheidet nach der Reaktion des Gesamtorganismus auf die Infektion drei Stadien, drei Verlaufsformen, in denen sich der Organismus mit dem Tuberkelbazillus auseinandersetzt: den Erstinfekt, das Stadium der Generalisierung und die isolierte Organtuberkulose, als deren Beginn in der Lunge wir jetzt den Reineffekt, das Frühinfiltrat, ansehen. Er empfand die zahlreichen, aus den verschiedenen in der Lunge zur Beobachtung kommenden und lediglich auf Grund der Veränderungen in der Lunge selbst abgeleiteten, rein anatomisch gesehenen Einteilungsprinzipien als unzureichend. Durch seine Forschung kam er zu einer lebendig klinischen, immunbiologischen Betrachtungsweise der Lungentuberkulose. Neben der Würdigung der pathologischen Prozesse im Lungengewebe lenkte er die Aufmerksamkeit auf das Fehlen oder Vorhandensein der lymphogenen und hämatogenen Ausbreitung, speziell auf die Art der Mitbeteiligung der Lymphdrüsen.

Ein experimenteller

1. Primärkomplex

kommt nie isoliert zur Entwicklung, niemals findet man einen längere Zeit bestehenden primären Organherd, ohne daß, in strenger Abhängigkeit von ihm, auch eine lymphogen ent-

standene Erkrankung der regionären Lymphknotenkette zur Beobachtung kommt. Die Drüsenerkrankung ist dabei so wesentlich und so ausgesprochen, daß sie häufig allein getroffen wird.

Beim Menschen findet man die primäre Lungen- und Lymphdrüsentuberkulose weitaus am häufigsten im Kindesalter. Den sowohl einzeln als auch in mehrfacher Ausbildung beobachteten miliaren pneumonischen Herd, der sich nach längerem Bestehen in einen größeren, rundlichen, sich abkapselnden Konglomerattuberkel mit zentralem käsig-pneumonischem Kern umwandelt, bezeichnet man als Primäraffekt. In den diesem Primärherd zugeordneten pulmonalen und bronchialen Drüsen, in abnehmender Intensität auch in den paratrachealen Drüsen, entstehen sehr bald Epitheloidzelltuberkel, Veränderungen, die in der Regel räumlich ausgedehnter und z. T. auch aktiver sind als die Lungenveränderungen selbst. Auch kollateral miterkrankte Drüsen werden beobachtet, da das erkrankte Wurzelgebiet stets eine gewisse Breite besitzt und die Lymphbahnen vielfach miteinander anastomosieren. Im Gebiet zwischen Primärherd und zugehöriger Hilusregion finden sich Streifen jungen, stark gequollenen, gefäßreichen Bindegewebes, die eine Anzahl von Gefäßen scheidenförmig umgeben.

Zu einem solchen typischen Primärkomplex gehören also: 1. der Primärherd, der sich im Zentrum käsig-pneumonisch verändert, in den Randpartien nach dem Typus des solitär aus sich herauswachsenden Konglomerattuberkels aufgebaut ist; 2. den Primärherd an Ausdehnung und an Akuität übertreffende Lymphdrüsen-Veränderungen, die ausschließlich in dem vom abführenden Lymphstrom erreichbaren pulmonalen und Hyluslymphstrom gefunden werden, sich aber in abnehmendem Grade von hier aus bis in die paratracheale Kette verfolgen lassen; in den am stärksten befallenen Drüsen entstehen kompakte, das Drüseninnere zum großen Teil zerstörende Käseherde; 3. perifokale Entzündungen um den Lungenherd und die Drüsenherde herum; der Hiluskatarrh, d. h. die Fortsetzung der entzündlichen Reizung auf die benachbarten Bronchien; 4. lymphogene, mehr oder weniger zahlreiche Miliartuberkel in der Umgebung des Primärherdes sowie zwischen ihm und dem Hilus (Resorptionstuberkel), daneben Bindegewebswucherungen zwischen Primärherd und Hilus.

Gegenüber der isolierten primären Lungentuberkulose mit dem Befallensein der von ihr abhängigen Lymphbahn grenzt Ranke ab

2. die generalisierte Tuberkulose,

bei der sich neben einer tuberkulösen Lungenerkrankung auch noch tuberkulöse Veränderungen in den Stromgebieten des

Lymph- und Blutgefäßsystems finden lassen. Je nach Art der Lungenerkrankungen und der Generalisation läßt sich diese sehr umfangreiche 2. Hauptgruppe in eine Anzahl von Untergruppen abteilen, die aber in unserem Zusammenhang weniger interessieren. Es gibt da alle Formen von der geringfügigen chronischen hämatogenen Aussaat bis zur schweren großknotigen Miliartuberkulose. Wichtig ist nur, daß in diesem zweiten Stadium das Befallensein weit entfernter, längst nicht mehr in das Lymphstromgebiet des erkrankten Lungenherdes gehörender Organe diese Form der Tuberkulose vom Primärkomplex deutlich abgrenzt. Allmählich werden die Lungenerkrankungen immer einförmiger und nähern sich immer mehr dem Bilde der

3. isolierten Phthise

an, d. h. Erkrankungsformen, die in der Lunge selbst ablaufen, ohne zu einer Weiterverbreitung im Körper zu führen. Das Gemeinsame und in gewisser Beziehung Ueberraschende, von Ranke bei seinen Untersuchungen aber immer wieder Beobachtete, ist nun, daß in den Fällen von fortschreitender Lungentuberkulose des Erwachsenen die Hiluslymphknoten gar nicht oder nur in geringem Maße tuberkulös miterkrankt sind, längst nicht der Schwere des Lungenprozesses entsprechend.

Ranke findet, daß „durch eine destruierende Tuberkulose das gesamte mögliche Wurzelgebiet eines Hiluslymphknotens vollkommen zerstört ist. Diese Tuberkulose hat zweifellos lange Zeit fortbestanden und erst in einem Zeitraum zur Zerstörung der Lunge geführt, in dem bei Empfänglichkeit der Lymphdrüse längst eine vollständige Zerstörung auch dieser Lymphdrüse hätte stattfinden müssen. Statt dessen findet man zwar eine schwerbeschädigte, aber nirgends typisch tuberkulös erkrankte Drüse. Das lymphoide Gewebe ist rarefiziert, die Lymphknoten sind vergrößert, es besteht ein hochgradiger, chronischer Sinuskatarrh, kurz, das Bild einer chronischen Schädigung allgemeinentzündlicher Natur."

Immer wieder aber ist der auffällige Unterschied bemerkbar zwischen der schweren Erkrankung des Wurzelgebietes und der geringfügigen Veränderung der regionären Drüsen. Nirgends findet sich eine Bildung fibrösen Bindegewebes in der Drüse, auch die besser ausgebildeten Epitheloidzelltuberkel sind nicht abgekapselt, verlieren sich in dem umgebenden Reticulum und haben nirgends einen stärkeren perifokalen Entzündungshof (Spättuberkel). Sie sind in der Birfukationsgegend untermischt mit Resten aus der primären Zeit, tragen aber keine Tendenz zur Weiterentwicklung in sich. Es handelt sich um die geringgradigen Veränderungen, wie wir sie bei den letzten Stadien der generalisierten Tuberkulose schon kennengelernt haben, also bei Stadien, in denen neue lymphogene und ausgedehnte frische

hämatogene Disseminationen selten werden oder ausbleiben. Auch bei Dezennien langem Bestand werden wir in dem Stadium der isolierten Organtuberkulose niemals die großen, durch Konfluenz und das allseitige Weitergreifen der Entzündung von einem Zentrum aus entstehenden Käseherde finden, die für die primären und sekundären Veränderungen so ungemein typisch sind.

Den Grund für dieses unterschiedliche Verhalten der regionären Hiluslymphdrüsen bei der Lungentuberkulose, je nachdem wir eine Erstinfektion im Kindesalter oder eine Neuerkrankung des Erwachsenen vor uns haben, sieht Ranke in den verschiedenen Immunitätsverhältnissen. Der jugendliche Organismus, der zum ersten Mal mit dem Tuberkelbazillus in Berührung kommt, reagiert so, wie er auch auf eine unspezifische Noxe reagieren würde. Im jahrelangen Kampf mit dem Tuberkelbazillus gewinnt der Körper aber spezifische Abwehrfähigkeiten; die Folge ist, daß bei einer Neuinfektion der Krankheitsprozeß auf den Lungenherd beschränkt bleibt, vorausgesetzt, daß die Abwehrkräfte des Körpers nicht erliegen. Bei einer sich entwickelnden humoralen Immunität wird einmal der Augenblick erreicht, wo die Bazillen durch die Säfte unschädlich gemacht werden und im Organismus, außer in der Lunge, keine krankmachende Wirkung mehr entfalten können (keine Aussaat mehr). Während die Lungenherde mit starker Bazillen- und Toxinproduktion noch per continuitatem wachsen, sind die jetzt gefundenen Lymphdrüsenveränderungen durch die Fremdkörperwirkung zu erklären, nicht mehr durch die spezifisch tuberkulöse Noxe.

„Ein Lungenprozeß ist bestimmt durch die Labilität und die Intensität der vegetativen Gesamtreagibilität".[1])

Es gibt zahlreiche Gründe, welche die verschiedenen Reaktionsformen des Lungengewebes bedingen:

1. Massigkeit und Virulenz der Bazillen,
2. Fremdkörper- und Giftwirkung der Bazillen,
3. Reaktionsformen des Organismus,
4. spezifische Empfindlichkeit des betreffenden Gewebes.

Das anatomische Bild einer Lungenentzündung ist verständlich durch die Kenntnis von der Immunitätslage des Organismus; leider aber besitzen wir nur geringe Erfahrung über den Einfluß der Immunität auf den Ablauf der Entzündung in der Lunge. Es ist noch unklar, ob verschiedene Immunitätsverhältnisse die verschiedenen Formen der Lungenentzündung bedingen, die Pneumonie des Säuglings, die Lappenpneumonie, die Alterspneumonie u. a.; die „Reaktionslage" ist die Hauptunbekannte, mit der zu arbeiten wir heute leider noch gezwungen sind[2]).

---

[1]) Fr. Kraus, Redeker.
[2]) Lauche.

Für das tuberkulöse Geschehen in der Lunge gilt das Gleiche. Es empfiehlt sich, bei der Deutung der tuberkulösen Lungenveränderungen im Sinne der Allergie wegen der außerordentlich verwickelten Überschichtungen der am Einzelherd wirksamen Bedingungen größte Vorsicht walten zu lassen [1]), und eine Einteilung der Röntgenbefunde nach immunbiologischen Grundsätzen vorzunehmen, erscheint überaus spekulativ[2]). Die Krankheit ist ein fortlaufender Prozeß, und auch die gesetzmäßigen Änderungen dieses Prozesses erfolgen nicht sprunghaft, sondern eine Reaktionslage entwickelt sich in zusammenhängendem Entwicklungsgang aus einer anderen, solange die Erkrankung nur selbst zusammenhängend fortschreitet.

Beim Primärkomplex, der Erstinfektion des bis dahin noch nicht mit dem Tuberkelbazillus in Berührung gekommenen Organismus tritt eine Verkäsung der Lymphknoten auf, stärker und ausgedehnter als am Primärherd selbst. Schon sehr frühzeitig, sicher noch vor ausgedehnter Verkäsung des Primäraffekts, erkranken die örtlichen Lymphknoten mit Tuberkelbildung, während zwischen Lungenherd und Drüse eine Lymphangitis tbc. spielt. Derartige frische Primärkomplexe sind auch jenseits des Kindesalters nicht selten [3]), so daß auch beim Erwachsenen mit gewaltigen tuberkulösen Drüsentumoren gerechnet werden muß. Die Erwachsenentuberkulose kann bei fehlender Jugendinfektion wie ein Primärkomplex verlaufen: bipolar mit evidenter Beziehung zur regionären Drüsengruppe[4]). Kommt es nun aber nicht zu einer Abheilung der tuberkulösen Veränderungen im bronchomediastinalen Lymphabflußgebiet eines verkalkten Primärherdes, so kann von dort her, durch endo- oder exogene Umstände veranlaßt, die Erwachsenentuberkulose ihren Anfang nehmen. Auch in diesem Fall werden die tuberkulös erkrankten und vergrößerten Drüsen die Scene beherrschen[5]).

Eine Form der Erwachsenentuberkulose ist bekannt, bei der kompakte, käsige Kartoffeldrüsen gefunden werden, das ist die sog. Pubertätsphthise (Aschoff, Beitzke, Puhl), jene Übergangsform der Lungentuberkulose, die durch die rückläufige Allergie im Pubertätsalter[6]) möglich ist. Die Pubertätsphthise, eine Form der isolierten Lungentuberkulose, entwickelt sich direkt im Anschluß an den Primärkomplex des Kindesalters. Die Lymphknoten sind dabei hochgradig geschwollen, wenn sie auch nicht so sehr wie bei der kindlichen Tuberkulose zur Verkäsung neigen[7]).

Die Pubertätsphthise, die in der Literatur häufig als 4. Ranke'sches Stadium aufgeführt wird, hat große Ähnlichkeit mit der

[1]) Pagel, Held, Diehl.
[2]) Aßmann.
[3]) Puhl, Anderset, Turano.
[4]) Redeker.
[5]) Gräff, Pagel, Schürmann, Alexander, Hayehn, Hochstetter, Anders, Dietl.
[6]) Redeker.
[7]) Pagel.

generalisierten Tuberkulose, dem Sekundärstadium. Auch hier Labilitätserscheinungen, Darniederliegen der Abwehr[1]): eine allgemeine Lymphtuberkulose, hämatogene Metastasen sind die Folge. Nicht nur die Hilus-, sondern auch die zervikalen Drüsen erkranken mit zahllosen kleineren Tuberkeln, die sich aber zum größten Teil bindegewebig umwandeln. Dazu tritt eine schwielige Periadenitis, das Hilusgewebe ist stark gewuchert, doch wird die Drüsenkapsel von der Verkäsung nirgends mit Sicherheit überschritten. Bei einigermaßen protrahiertem Verlauf aber macht sich nun ein allmähliches Abflauen der spezifischen Empfindlichkeit bemerkbar, die später erkrankten Lymphknoten zeigen deutlich die Zeichen der Festigung, es bilden sich nur noch abortive tuberkulöse Herde, nirgends mehr größere kompakte Verkäsungen[2]), und der Organismus ist in das dritte Stadium nach Ranke gekommen. Wird nun der Organismus neu infiziert, so beteiligen sich die Lymphknoten nicht mehr an der Entzündung oder in weit geringerem Maße als im zweiten Ranke'schen Stadium; verkäste Lymphknoten bei inzipienter Tuberkulose des Erwachsenen sind die Ausnahme.

Vergegenwärtigen wir uns den Koch'schen Elementarversuch: das Meerschweinchen, das sich früher schon einmal mit dem Tuberkelbazillus auseinandergesetzt hat, wird erneut geimpft. Die Impfstelle wird necrotisch, es entsteht eine flache Ulzeration, die gewöhnlich schnell heilt, und die benachbarten Lymphdrüsen werden nicht infiziert.

Nun ist es in der Praxis durchaus nicht klar, wann beim Menschen das zweite Ranke'sche Stadium aufhört und das dritte anfängt, der Beginn der Erwachsenentuberkulose (das Frühinfilrat) kann sowohl zum zweiten wie zum dritten Stadium gerechnet werden[3]). Aber pathologisch-anatomische Untersuchungen lehren doch, daß im Stadium der isolierten Lungentuberkulose wohl eine perihiläre Entzündung mäßigen Grades[4]) oder leichte Bronchialveränderungen[5]) evtl. mit diffuser Wucherung des Hilusbindegewebes gefunden werden, nicht aber mehr die zusammenfließenden Verkäsungen mit zelligschwieliger Periadenitis oder die sog. großzellige Hyperplasie des zweiten Stadiums[6]).

Wir müssen hier als eine besonders günstige Form der Erwachsenentuberkulose die von Puhl 1922 beschriebenen Rundherde erwähnen. Es sind das reaktionslose, abgekapselte, zentralverkäste Tbc.-Herde, die jahrelang stationär bleiben können. Ihre Entstehungsgeschichte ist nicht einheitlich, charakteristisch aber ist für sie, daß bei ihnen die regionären Lymphdrüsen nie in nennenswertem Maße miterkrankt sind[7]). Wenn diese Herde später zerfallen, können die Lymphknoten der Lungenpforte natürlich

---

[1]) Ulrici.
[2]) Neufeld, Bessau, Löwenstein, Pagel.
[3]) Pagel, Ziegler, Curschmann, Klemperer, Schürmann, Diehl, Aßmann.
[4]) Redeker.
[5]) Löschke, Schürmann.
[6]) Ranke, Aßmann.
[7]) Puhl, Pagel. Straub, Lachmann.

anschwellen und röntgenologisch sichtbar werden (Resorptionshilus), eine vom Tbc.-Herd abhängige Verkäsung der Lymphknoten aber wird nicht beobachtet[1]).

Im Auslande mehr als bei uns ist eine andere Form der Erwachsenentubekulose bekannt, die in gewissem Sinne gerade das Umgekehrte der reinen Lungenfiltrierung darstellt: es ist die Hilustuberkulose, die isolierte Erkrankung der Hiluslymphdrüsen. Abgesehen von perifokalen Infiltraten im Lungengewebe um die Hiluslymphknoten herum sollen die käsigen Lymphknotenveränderungen keine unmittelbare Fortsetzung auf die Lunge erfahren[2]). Es gibt zahlreiche Autoren[3]), die im Hilus den Ausgangspunkt der Lungentuberkulose suchen. Uns aber erscheint die Hilustuberkulose bei Erwachsenen die Ausnahme zu sein gegenüber dem gewöhnlichen isolierten oder vorherrschenden Befallensein der oberen Lungenpartien[4]); und die retograd-lymphogene Propagation vom Drüsenherd ist pathologisch-anatomisch nicht erwiesen[5]). Röntgenaufnahmen aber sind wegen der Möglichkeit einer fehlerhaften Projektion des Lungenherdes in den Hilus schlecht verwertbar.

Ein gut Teil der durch den Tuberkelbazillus oder seine Toxine entstandenen Veränderungen kann vom Organismus resorbiert werden, das Tbc.-Exsudat wird aufgesogen, solange es noch nicht rückläufigen Veränderungen, besonders der Verkäsung, anheimgefallen ist. Die Resorption des Indurationsfeldes beginnt in den peripheren Teilen und zieht sich auf den Hilus zurück. Der Hilus als die Stelle, die zuletzt toxinfrei wird, hellt sich auch am spätesten wieder auf[6]).

Die regionären Lymphdrüsen nehmen an dieser Rückbildung des exsudativen Herdes tätigen Anteil, es ist also verständlich, wenn in diesem Stadium der Tuberkulose der Hilus stark vergrößert ist. Später, wenn bei fortschreitender Lungenschwindsucht der ganze Formenkreis der exsudativen und cirrhotischen Reaktionen abläuft, wenn sich Kavernen gebildet haben, sind die Lymphdrüsen natürlich vergrößert; das aber interessiert in dieser Arbeit, die sich mit der beginnenden, diagnostisch gegen unspezifisch-pneumonische Infiltrationen schwer abgrenzbaren Tuberkulose des Erwachsenen befaßt, nicht mehr.

III.

Die Lehre von dem schleichenden Beginn der Tuberkulose gilt nicht mehr so allgemein, wie sie früher vertreten wurde, seitdem uns Riedel, Aßmann, Redeker das tuberkulöse Frühinfiltrat zu erkennen gelehrt haben. Der akute Tbc.-Schub muß abgegrenzt werden gegen andere akute, mit Schattenbildung einhergehende Erkrankungen der Lunge. Spezifische wie unspezi-

---

[1]) Fraenkel.
[2]) Trojahn.
[3]) Bernhard, Kuthyn, Sagona, Nelli, Stürtz u. Rieder, Straub, Oetiker, Otten. Klemperer.
[4]) Aßmann.
[5]) Wurm.
[6]) Starcke.

fische exsudative Prozeße können die gleichen röntgenologischen Phänomene machen[1]); und nur durch den Verlauf, durch genaue röntgenologische Kontrolle in kurzen Zeitabständen[2]) kann eine Differentialdiagnose versucht werden. Raschheit und Restlosigkeit der Rückbildung sind Kriterien für die röntgenologische Unterscheidung spezifischer und unspezifischer Herde. In der Regel ist nach spätestens einigen Wochen der klinisch unspezifische Herd verschwunden, während tuberkulös exsudative Prozesse sich auch zurückbilden können, aber nie so rasch und restlos[3]), so daß doch in den meisten Fällen eine gesicherte Diagnose möglich ist[4])

Auch hiervon gibt es Ausnahmen; es ist bekannt daß besonders bei Grippeneumonien noch Monate nach Rückgang der typischen Erscheinungen ein positiver Röntgenbefund bestehen bleiben kann; ausgedehnte Verschattungen oder schleierförmige Trübungen, Drüsenschatten, maschenförmige Strangzeichnung, dazwischen Aufhellung[5]), Restzustände die ähnliche Bilder geben, wie sie auch eine Lungenlues[6]), Staublunge, leukämische Infiltrate, Stauungslunge bei Herzfehlern machen können.[7])

Durch die Röntgenuntersuchung wird die Erkennung der verschiedenartigen Lungenerkrankungen in den meisten Fällen ungemein erleichtert. Im Laufe der Zeit hat man gewisse, für die verschiedenen Lungenerkrankungen typische Röntgenbefunde kennen gelernt Aber aus dem Röntgenbild allein eine exakte Diagnose zu stellen, ist in den meisten Fällen ganz unmöglich. Es gibt einige charakteristische Bilder, bei denen in der Regel nur eine Ursache in Betracht kommt. Manche Veränderungen sprechen für eine bestimmte Genese. Aber es gibt sehr viele Fälle, in denen der gleiche oder ein ganz ähnlicher röntgenologischer Befund durch verschiedene pathologische Prozesse hervorgerufen wird. Daher ist es nicht angängig, auch wenn die Versuchung sehr nahe liegt, allein aus dem Röntgenbild eine Diagnose stellen zu wollen.

Die röntgenologische Betrachtungsweise ist in erster Linie eine morphologische, die mit der klinischen, d.h. der biologischen, pathogenetischen Hand in Hand gehen muß. Die dem Röntgenverfahren nach seiner Art gezogenen Grenzen dürfen nicht überschritten werden, man darf nicht ätiologische Diagnosen stellen wollen, wo man, streng auf den Boden der Tatsachen gestellt, nur über Dichtigkeitsänderungen aussagen kann[8]). Es ist einleuchtend, daß, um ein Beispiel zu nennen, die Diagnose der Lungentuberkulose am sichersten gestützt ist durch das Auffinden des

[1]) Potte, Uspensky, Matthes, Wiegand.
[2]) Kellner.
[3]) Fraenkel.
[4]) Kellner.
[5]) Aßmann, Fraenkel, Potte, Mißke-Sylla, Uspensky, Kellner, Wolf.
[6]) Haring.
[7]) Mißke-Sylla.
[8]) Aßmann.

Koch'schen Bazillus. Allerdings fanden sich in seltenen Fällen von fast stets frischen Prozessen, durch Sputumuntersuchungen verifiziert, röntgenologisch keine Veränderungen; viel häufiger aber sind tuberkulöse Veränderungen auf keine andere Weise, nur röntgenologisch, nachzuweisen[1]), und das Röntgenbild steht bei der Erkennung der Lungentuberkulose mit an allererster Stelle.

Eine Miliartuberkulose kann mit einer acinös-proliferativen Grippepneumonie verwechselt werden, klinisch wie röntgenologisch; auch Grippepneumonien können sehr langsam entfiebern, so daß fälschlich eine Lungentuberkulose vermutet wird[2]). Bei der Rückbildung solcher Entzündungsherde können sogar kavernenähnliche Bilder entstehen[3]). Auch gibt es atypische Pneumonieen, die nur leichte Allgemeinsymptome machen, die eine geringe Mortalität haben, sich aber durch eine schlechte lokale Heilungstendenz auszeichnen[4]). Anderseits können röntgenologisch die acinös-nodösen Herde bei frischer exsudativer Tbc., für sich allein betrachtet, ebenso aussehen wie bronchopneumonische Infiltrationen, wolkig unscharf begrenzte Schatten von unregelmäßiger Form und Größe und verschiedener Dichte, besonders, wenn die unspezifischen Herde oder deren Residuen in Hilusnähe sitzen[5]).

So berichtet Kriegel, daß von 125 später einwandfrei als unspezifisch erkannten Pneumonieen zweimal Tuberkulose diagnostiziert und dreimal der Verdacht auf Tbc ausgesprochen wurde; Liebermann-Schinz betonen die Ähnlichkeit mancher Röntgenbilder mit Tuberkulose bei der Grippeepidemie 1919.

Bei der Betrachtung von Röntgenaufnahmen der Lunge wird man auf Lokalisation und Intensität der röntgenologischen Verschattung achten, auf ihre Begrenzung und Größe; die Beweglichkeit des Zwerchfells wird registriert und noch manches andere, was hier nicht erörtert werden soll. Natürlich ist auch das Röntgenbild der Lungenwurzel in die Betrachtung mit einzuschließen, denn im Hilus oder in nächster Nähe des Hilus spielen sich sehr häufig krankhafte Prozesse ab, und, wie wir oben auseinandergesetzt haben, gehen Erkrankungen in der Peripherie in der Regel mit Hilusveränderungen einher.

Schon mehrfach sind Untersuchungen über die Reaktion des Lungenhilus angestellt worden[6]), aus denen die Notwendigkeit einer genauen Betrachtung der Lungenwurzel im Röntgenbild klar hervorgeht, und aus denen man ersieht, wie aufschlußreich und lohnend eine solche Betrachtung sein kann. Aller-

[1]) Aßmann.
[2]) Wolzen, Löffler.
[3]) Hermannson, Klieneberger, Ullrich, Wolf.
[4]) Barsoni, Hollo, René.
[5]) Wolf.
[6]) Demant, Starcke, Herrnheiser, Abren, Lydtin.

dings wird immer wieder betont, daß es schwierig ist, Hilusveränderungen exakt zu beurteilen, ist doch der Röntgenologe weitgehend abhängig von der Untersuchungs- und Aufnahmetechnik und auch von seiner subjektiven Einstellung. Denn die Grenze zwischen normaler und pathologischer Zeichnung bei frischen beginnenden Erkrankungen ist breit[1]). Wenn einerseits Starcke darauf hinweist, daß viel zu wenig auf die Hili geachtet wird bei der Lungenuntersuchung Erwachsener, und in der Lage ist, in seinen Tabellen über Hilusbeteiligung sogar Unterschiede der Reaktion bei männlichen und weiblichen Personen aufzuzeigen, erscheint es auf der andereren Seite auch berechtigt, daß andere Autoren vor einer „Übediagnostik", vor „röntgenologischen Phantasieen" warnen. Denn die vermehrte Hiluszeichnung ist in einem Teil der Fälle durch Hyperämie bedingt, also eine Hilusreaktion. In vielen Fällen wird diese Hilusreaktion aber nur vorgetäuscht durch die physiologische Eigenart unseres Auges, welches Kontrastunterschiede in einem bestimmten mäßigen Schwärzungsbereich am deutlichsten wahrnimmt, im Gegensatz zu stärker geschwärzten Partieen[2]). Sehr wichtig ist, daß die Röntgenbilder mit optimaler, möglichst gleichmäßiger Technik hergestellt sind, damit sich die einzelnen bei einem Patienten erhobenen Röntgenbefunde miteinander vergleichen lassen. Schon das normale Hilusbild ist nicht einheitlich; durch Projektionsverhältnisse kann leicht ein abnormes Bild entstehen[3]). Erschwerend kommt hinzu, daß chronisch verlaufende Lungenprozeße häufig mit einer Schrumpfung des Lungengewebes einhergehen: große Partieen des Hilus sind dann aus dem Mittelfeld zur erkrankten Seite verzogen, können also den Eindruck der Vergrößerung erwecken. Auch Skoliosen der Brustwirbelsäule komplizieren die exakte Beurteilung des Lungenhilus.

Die Schwierigkeiten in der Beurteilung röntgenologischer Hilusverschattungen scheinen also beträchtlich, und es bedarf ganz ohne Zweifel eines gründlichen Studiums und einer an vielen Röntgenplatten gewonnenen Erfahrung, um mit einiger Sicherheit eine normale Hiluszeichnung von einer krankhaft vermehrten unterscheiden zu können.

IV.

Das normale Hilusbild setzt sich zusammen aus den vom Mediastinum in die Lunge eintretenden Organen, also aus der Pulmonalarterie, den Aesten der Pulmonalvene und den Bronchialwandungen. Dazu kommen die bronchopulmonalen Lymphdrüsen, Bindegewebe und lufthaltiges Lungengewebe,

[1]) Lydtin.
[2]) Herrnheiser.
[3]) Abren, Kopstein, Redeker.

Abbildung 1 zeigt eine typische (tuberkulöse) Lungeninfiltrierung mit deutlicher Hilusreaktion. Es handelt sich um einen tuberkulösen Primärkomplex bei einem dreijährigen Kinde (Pat. J.R., RöB. Nr. 1451).

Unter der Clavicula rechts im Fortsatz der 1. Rippe ist ein gegen den Hilus sich keilförmig zuspitzender nach oben unscharf und verwaschen auslaufender Schattenherd zu sehen. Auch der obere Hilus ist verbreitert und verdichtet. Zwischen Hilus und Aortenschatten findet sich ein bohnenförmiger, scharfer runder Schatten, der nicht als Gelenkkopf der 6. Rippe angesehen werden kann. Das obere Mediastinum ist verbreitert, besonders rechts, es setzt scharf gegen das obere Lungenfeld ab, sonst sind in beiden Lungenwurzeln einige dichte fleckige Schatten zu sehen.

die alle für sich einen Schatten auf der Röntgenplatte geben und zusammen die Hilusverschattung ausmachen. Allerdings wird der größte Teil der Lungenwurzel röntgenologisch verdeckt vom Herzschatten und dem Schatten der großen Gefäße, dazu von der Brustwirbelsäule, so daß nur die Partien, welche darüber hinausragen, der Betrachtung deutlich zugänglich sind; es gelingt aber bei der Röntgendurchleuchtung und bei der Röntgenaufnahme in den schrägen Durchmessern die sonst verdeckten Bezirke sich zugänglich zu machen. Lorey glaubt experimentell nachgewiesen zu haben, daß die Lungenvenen es sind, die den Hilusschatten bedingen, während nach Aßmann mehr die Pulmonalarterien für die Hiluszeichnung maßgebend sind. Rechts oberhalb des Herzschattens ist schon unter normalen Verhältnissen eine bronchopulmonale Lymphdrüse sichtbar.[1]) Nach links oben ziehen mehrere kleinere Arterienäste, die hier ein dichtes Schattenzweigwerk hervorrufen. Auch die rechte Unterlappenhauptarterie ist in der Regel deutlich zu sehen. Man muß die anatomischen Tatsachen beachten, um die Röntgenschatten, welche durch sie bedingt sind, nicht für pathologisch zu halten.

Ranke hat, bevor er sich ein abschließendes Urteil über die Hilusbeteiligung bei den verschiedenen Formen der Lungentuberkulose bildete, auf dem Sektionstisch die Lymphdrüsen der Lungenpforte untersucht bei den verschiedenartigsten unspezifischen Lungenerkrankungen und Allgemeinerkrankungen, die mit Lungenkomplikationen einhergehen. Er hat Untersuchungen angestellt bei akuten und chronischen Bronchitiden, bei Bronchopneumonien katarrhalischer und septischer Natur, bei cruppöser Pneumonie, bei Pertussis, Masern, Scharlach, Diphterie usw. »Die Hiluslymphknoten nehmen an allen Erkrankungen ihres Wurzelgebietes in typischer Weise Anteil, nur relativ selten wird eine eitrige Einschmelzung gefunden.«

Auch im Röntgenbild sind die Hilusveränderungen z. T. sichtbar. An der Lungenwurzel können sich krankhafte nichttuberkulöse Prozesse abspielen, die durch eine Vergrößerung der Lymphdrüsen, durch Infiltrierung und Hyperämie des umliegenden Gewebes einen deutlich vergrößerten Hilus auf der Röntgenplatte zur Folge haben. Grippepneumonien haben den Hilus zum Ausgangspunkt (zentrale Bronchopneumonie); während über den Lungenfeldern nur eine leichte diffuse Verschattung zu sehen ist, die sich in Richtung der Lungenbasis verstärkt, ist der mediastinale Hilusschatten stark verbreitert, so duß die Konturen von Herz und Mediastinum undeutlich werden[2]. Bei Kindern sind Hilusinfiltrierungen beschrieben, die auf abortiv verlaufenden, am Lungenhilus lokalisierten Entzündungsprozessen unspezifischer Genese beruhen[3]. Häufig aber, und das ist zu beachten, werden hilusnahe Infiltratschatten vorgetäuscht durch weit dorsal liegende paravertebrale Unterlappenprozesse[4].

---

[1]) Engel.
[2]) Brugsch, Mißke-Sylla, J. A. Honey, Scott, Liebermann-Schinz.
[3]) Dietl, Mouriquand, Bernheim, Savoye, Ullrich.
[4]) Wurm, Neumann, Redeker, Walter, Pohl.

Wenn eine Einigung über den Ausbreitungsweg der Erreger in der Lunge selbst im Tierversuch noch nicht erzielt werden konnte[1], so erscheint doch der Weg der Infektion über die hilären Lymphknoten wenigstens in einem Teil der Fälle sehr wahrscheinlich[2]. Vielfache und im Letzten übereinstimmende röntgenologische Untersuchungen haben, auch vonseiten der Klinik, erwiesen, daß die Lobärpneumonieen in der Gegend der Lungenwurzel beginnen[3].

In der Hilusgegend verschmilzt das peribronchiale = perivasculäre tiefe Bindegewebe und das interseptale subpleurale oberflächliche Bindegewebe und Lymphgewebe[4]. Und so ist es durchaus erklärlich, daß, wenn wir die resorptiven Leistungen des Lymphgewebes als gegeben annehmen, auch bei der Ausheilung der unspesifischen Lungenprozesse die broncho=pulmonalen Lymphdrüßen stark vergrößert sind. Die Hiluslymphknoten zeigen stets eine Schwellung, die in den verschiedenen Fällen verschieden stark sein kann und im Verlauf der Pneumonie wechselt Gewöhnlich findet sich im Beginn und am Ende der Lungenentzündung die stärkste Vergrößerung, die erste im Hinblick auf die Tierversuche als Ausdruck der primären Infektion (Lungengewebe nach Lymphgewebe secundär befallen; Kaufmann bezieht die Rötung und Schwellung im Stadium der Anschoppung auf erhöhte Resorption von Erythrozyten und Pneumokokken). Im weiteren Verlaufe der Pneumonie zeigt sich zunächst ein Abschwellen, im Stadium der Lösung wieder ein Anschwellen der Lymphknoten als Zeichen der Resorption von Entzündungsstoffen, eine eitrige Einschmelzung der Lymph=knoten ist selten[5].

Bei unspezifischen Prozessen in der Lunge wird man also immer einen verdichteten Hilus erwarten können. Hyperämie, entzündliche Schwellung und Vergrößerung der Hiluslymph-drüsen sind vornehmlich die Ursache dieser vermehrten Zeich-nung[6]. Dazu kommen noch kleinste bronchopneumonische In-filtrationen im Lungengewebe selbst, mit Alveolarepithelien und Leukozyten gefüllte Alveolen in Hilusnähe[7], die starke Sekret-füllung der Bronchien[8], die Ektasie und Transsudation der ge-samten Lymphstrombahnen[9]; ja, selbst eine Entzündung kann sich in den Lymphgefäßen abspielen[10]. Und noch lange nach erfolgter klinischer Heilung findet man scharf abgegrenzte band-artige Narbenbildungen[11].

Kriegel hat in zahlreichen Untersuchungen den Verlauf der Lappenpneumonie, wie er sich dem Röntgenologen darstellt, verfolgt (5 Typen von Pneumoniebildern). Er beobachtete, daß

---

[1] Lauche, Tendeloo.
[2] Engel, Lauche, Prym.
[3] Dietlen, Lauche, Hesse, Santi, Roubier.
[4] Lauche.
[5] Lauche.
[6] Aßmann, Mißke=Sylla. Wolf, Potte.
[7] Aßmann, Fleischner, Simon.
[8] Sylla, Held.
[9] Zdansky.
[10] v. Hansemann.
[11] Stürtz, Wolf.

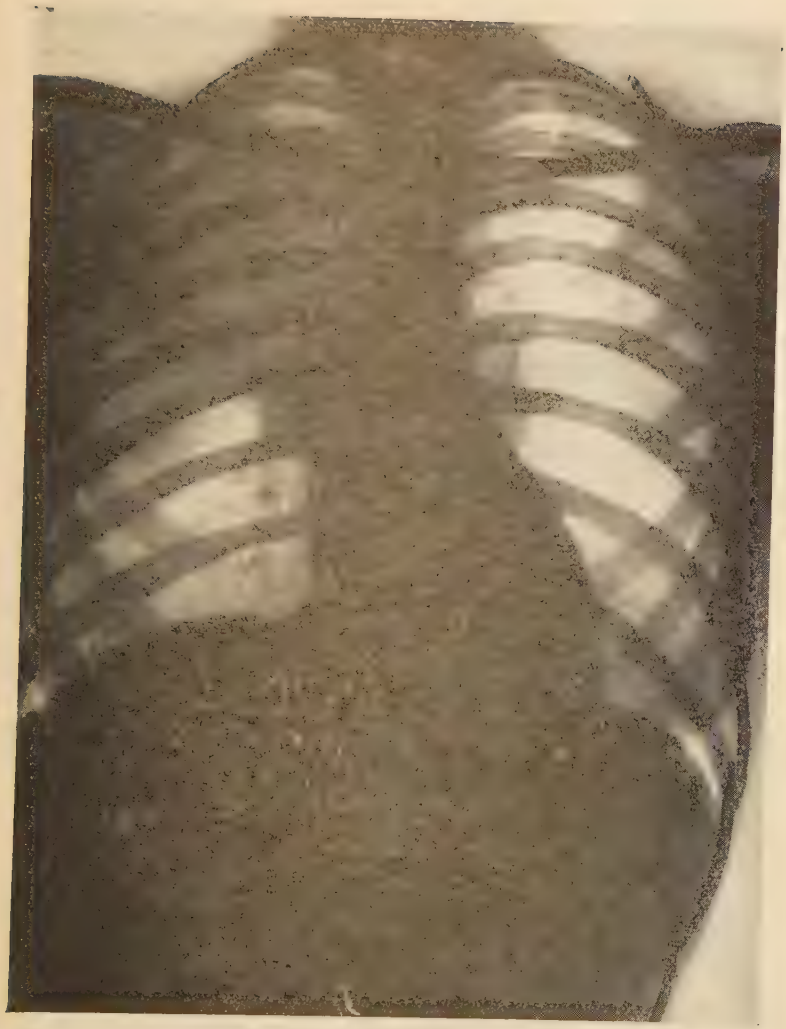

Abbildung 2 (Fall 35, Pat. B., 17 J.). Klinisch wurde eine Unterlappenpneumonie rechts diagnostiziert; Pat. wurde nach 1 Monat geheilt entlassen. Röntgenologisch unspezifisches Hilusinfiltrat.

Im rechten Oberfeld ist eine streifig fleckige Verschattung mit scharfer unterer Grenze unter der 3. Rippe zu sehen. Der Hilus ist verbreitert mit Schrumpfung und Verziehung des Mediastinums und der Trachea nach rechts. Pneumonie in Resorption.

die Aufhellung bei der Pneumonie mehr in den medialen Abschnitten bzw. in der Umgebung des Hilus beginnt, wenn auch dieser selbst grob und verbreitert bleibt (ähnlich Schittenhelm), und noch am 30. bis 40. Tage der Erkrankung zeigt die Röntgenplatte eine vergröberte Lungenzeichnung in den früher befallenen Lungengebieten, die dazugehörigen Hiluslymphknoten sind vergrößert, evtl. mit verstärkter Ausstrahlung in die Umgebung.

Natürlich hatten auch wir, wie die Untersucher vor uns, in einigen Fällen z. T. große Schwierigkeiten, über den Hilus exakt aussagen zu können. Solche stark vergrößerten Hiluslymphknoten, wie sie z. B. bei der Lymphogranulomatose beobachtet werden, die das Bild eines ungemein verbreiterten Hilus machen, und auch solche deutliche Hilusreaktion, wie wir sie beim tuberkulösen Primärkomplex oder bei der Hilusdrüsentuberkulose des Kindesalters zu sehen gewohnt sind, werden wir in unseren Fällen kaum finden. Auch über die Hyperämie, die z. B. bei der zentralen Stauungslunge eine deutliche vom Hilus ausgehende streifenförmige Verschattung machen kann, sind häufig exakte Daten nicht zu bringen. Denn eine Verschattung dicht am Hilus kann sowohl durch eine vergröberte Hiluszeichnung als durch infiltriertes resp. mangelhaft durchlüftetes Lungengewebe bedingt sein. Die Beachtung der Projektionsgesetze, auf das Röntgenverfahren angewandt, verbietet häufig, aus einer Röntgenplatte allein den Krankheitsherd zu lokalisieren. Dieser scheint im Hilus zu liegen, wir wissen aber, daß auch z. B. paravertebral gelegene Infiltrationen des rechten Unterlappens in den Hilus projiziert werden können. Oben wurde auch schon die Bedeutung der Schrumpfung kranker Lungenteile erwähnt, die häufig durch Verziehung der Mediastinalorgane einen verbreiterten Lungenhilus vortäuscht.

Wir sahen danach einen Lungenhilus als verbreitert an, wenn sich deutliche vom Mittelschatten ins Lungenfeld hervorragende konvex begrenzte Drüsenschatten nachweisen ließen. Dies ist wohl das sicherste Zeichen einer positiven Hilusreaktion, das wir allerdings nur in einem Fall von unspezifischer, vom Hilus ausgehender Infiltration fanden, die klinisch als zentrale Pneumonie gedeutet wurde. In den Fällen von tuberkulösen Frühinfiltraten konnten wir dieses Zeichen nie sehen. Erst in zweiter Linie konnten wir die röntgenologischen Zeichen für Hyperämie verwerten, sei es, daß wir eine mehr diffus vergröberte Netzzeichnung sahen, oder daß einzelne Gefäße von so großem Kaliber, wie sie im normalen Hilusbild nicht beobachtet werden, für entzündliche Hyperämie sprachen. Dazu kommt bei den Fällen von Frühinfiltrat in geringem Maße eine Strangzeichnung, die durch eine tuberkulöse Lymphangitis bedingt sein könnte; so regelmäßig dieses Zeichen aber beim Primärkomplex gefunden

wird, so selten scheint es beim Frühinfiltrat zu sein. Es eindeutig im Röntgenbild nachzuweisen, ist uns nicht gelungen. Leider waren nicht alle Patienten, deren Röntgenplatten wir verwerteten, durchleuchtet worden; auch war manchmal im Röntgenprotokoll der Befund am Hilus nicht in dem Maße erwähnt, wie es für unsere Fragestellung nützlich gewesen wäre. Daher konnte ein Teil unseres Materials nicht verwandt werden, oder aber, der Befund am Lungenhilus mußte offen bleiben: der Hilus schien vermehrt zu sein, sicher war dies aber nicht.

V.

Wir selbst haben 66 Fälle von unspezifischen Lungeninfiltrierungen untersucht, deren nichttuberkulöser Charakter durch den klinischen, bakteriologischen und röntgenologischen Befund sicher war. Unser Material bestand aus 29 typischen Lappenpneumonien, 15 Bronchopneumonien resp. Grippepneumonien und einer zentralen Pneumonie. Dazu kommen 21 Fälle von unspezifischen Infiltrierungen, die Boytrinck, Fraenkel, Held, Keller, Löffler, Straub veröffentlicht haben als entzündliche Lungeninfiltrierungen nichttuberkulösen Ursprungs. Diese schienen für unsere Fragestellung besonders geeignet; nicht, daß die Bedeutung der Hilusreaktion besonders herausgearbeitet wird, die von ihnen gezeigten Röntgenbilder werden aber den in der Literatur veröffentlichten Röntgenaufnahmen von Frühinfiltraten gegenübergestellt. Sie imponieren als spezifische Lungeninfiltrierungen, sind jedoch bronchopneumonische Infiltrate, an deren unspezifischem Charakter kein Zweifel ist.

Als Ergänzung zu diesen 66 eindeutigen pneumonischen bzw. bronchopneumonischen Infiltrierungen beobachteten wir noch 8 Fälle, die röntgenologisch einen vom Normalen abweichenden Befund darboten, die aber teils klinisch, teils röntgenologisch nicht genügend geklärt wurden. In die Statistik sind diese Fälle natürlich nicht mit aufgenommen. Derartige ungeklärte und nachträglich nicht mehr zu klärende Fälle werden sich in jedem größeren Material finden. Es liegt dies daran, daß immer dieser oder jener atypische Fall medizinisch nicht restlos aufgehellt werden kann. Zur Klärung gerade dieser Fälle könnte ein neues differentialdiagnostisches Merkmal beitragen, falls es eindeutig ist.

A. Die Fälle von Lappenlungenentzündungen teilten wir ein

1. in Serien, bei denen der Hilus zu Beginn der Erkrankung deutlich, am Ende der Beobachtung aber nicht mehr verbreitert war. Wir fanden 9 Fälle, alle mit Ausgang in Heilung. Die längste Beobachtungszeit war 42 Tage nach dem typischen Beginn der Pneumonie.

2. wurden 17 Lobärpneumonien beobachtet, bei denen auch nach Rückgang der Lungenverschattung der Hilus immer noch verdichtet gefunden wurde. Es handelt sich hier vornehmlich um solche verhältnismäßig leicht verlaufende Lungenentzündungen, bei denen die Patienten sehr bald nach Abklingen der klinischen Erscheinungen geheilt entlassen wurden, so daß wahrscheinlich die Wiederkehr des normalen Röntgenbildes nicht abgewartet wurde. Allerdings sind Fall 21, 22 und 26 durch eine schlechte Heilungstendenz ausgezeichnet (biliöse Pneumonie mit beginnender Bronchiektasenbildung, schlechtheilendes postpneumonisches Empyem, biliöse Pneumonie bei pos. WaR.). Längste Beobachtungszeit 91 Tage.
3. 2 Fälle von Lappenpneumonieen zeigten keine deutliche Hilusreaktion. Wir haben keinen Anhalt, warum gerade bei diesen 3 Fällen trotz intensiver Verschattung im Lungenfeld die Hilusgegend unverändert erscheint. Es handelt sich um eine biliöse Pneumonie, eine Pneumonie des linken Oberlappens, und eine Pneumonie beider Oberlappen.

B. Neben diesen 29 Lappenpneumonieen untersuchten wir 16 unspezifische bronchopneumonische Lungeninfiltrationen. Daneben verwerteten wir 21 Fälle aus der Literatur. Es bot sich nichts grundsätzlich neues. 31 Fälle hatten eine sichere, resp. sehr wahrscheinliche positive Hilusreaktion, 4 Fälle ließen eine Hilusreaktion vermissen.

Zusammenfassend läßt sich sagen, daß bei einem Material von 66 Fällen siebenmal eine Hilusreaktion fehlte, 59 mal aber sicher vorhanden oder wenigstens wahrscheinlich war; bei ca. $10^0/_0$ der Fälle fehlte also die Hilusreaktion, in $90^0/_0$ war sie vorhanden. —

Wir sahen, daß, entsprechend der Ranke'schen Lehre der pathologische Anatom in der Regel bei der beginnenden Tuberkulose des Erwachsenen ein stärkeres Erkranktsein der Lymphdrüsen an der Lungenwurzel vermißt. Wie sieht nun die „Anatomie am Lebenden", die Röntgenologie den Lungenhilus? Es fällt auf, daß in der Literatur über diese Spezialfrage sehr wenig veröffentlicht ist. Nur Assmann geht näher darauf ein. Er beschreibt bei jugendlichen Menschen (meist waren es junge Ärzte oder Assistenten aus Pathologischen Instituten), die durch ihren Beruf reichlich Gelegenheit hatten, sich tuberkulös zu infizieren, „isolierte Rundschatten, die zu Beginn scharf gegen die Umgebung abgesetzt sind, so daß eine Verwechslung mit Tumor oder Infarkt möglich ist. Die Allgemeinerscheinungen sind dabei meist gering, oft garnicht tuberkuloseverdächtig („Grippe"), allerdings weist manchmal eine initiale Haemoptoe auf das bestehende Lungenleiden hin. Später bilden sich in einem Teil

der Fälle verstärkte Schattenstränge aus, die den Herd mit dem Hilusschatten verbinden, mitunter bildet sich eine mäßige Verbreiterung der Schatten in der Hilusgegend, namentlich oben, welche auf eine Lymphdrüsenschwellung zu beziehen ist. Aber grobe Verbreiterungen der Hilusschatten mit bogig gekerbten Rändern, wie sie bei der Primärtuberkulose des Kindesalters als Ausdruck einer massiven Schwellung und häufig auch einer Verkäsung der bronchopulmonalen Drüsen entstehen, werden beim Frühinfiltrat gewöhnlich vermißt"[1]. Starcke betont, daß einzelne weiche Stränge auch bei der reinen Lungeninfiltrierung zum Hilus führen.

Der tbc. Reinfekt ist häufig dicht an der Lungenwurzel lokalisiert[2], so daß es schwer fällt, zu unterscheiden, was Erkrankung des Lungengewebes, was Erkrankung des Hilus ist. Und Projektionsverlagerungen[3] komplizierren das Bild dann vollends. Hierher gehören auch die Fälle wo sich der tbc.-Prozeß im retrooesophagealen Raum abspielt oder durch den Zwerchfell- oder Herzschatten verdeckt wird[4].

Auch in unserem Material finden sich die Röntgenplatten von einem Arzt und einer Sekretärin aus einem Pathologischen Institut (Fall 1,5.) Beides sind klinisch und röntgenologisch typische Frühinfiltrate. Der eine konnte geheilt werden, während bei dem anderen trotz intensivster Behandlung (Phneumothorax, zweimal Aufenthalt in einer Lungenheilstätte usw.) der ungünstige Ausgang in die doppelseitige schwere kavernöse Phthise nicht vermieden werden konnte. (Der Umstand, daß in diesem Fall eine Adnextuberkulose hinzutrat und die Krankheit nach dem Schlechten beeinflußte, ist in gewissem Sinne auch für unsere Fragestellung interessant, zeigt er doch, daß die Lungentuberkulose beim Erwachsenen nicht streng als isolierte Organtuberkulose verläuft, daß sich auch im Erwachsenenalter neben einer aktiven Lungentuberkulose noch anderswo im Körper mehr oder weniger aktive Herde ausbilden können. Wenn also, wie auch unsere Untersuchungen über die Hilusreaktion beim Frühinfiltrat bestätigen werden, die Ranke'sche Stadieneinteilung ein recht guter Anhalt ist zur Ordnung der mannigfachen Krankheitsbilder, welche die Lungentuberkulose zeigt, so sind aber auch bei dieser Lehre Ausnahmen zu beachten.)

Nach Ranke erwarteten wir im Röntgenbild des Frühinfitrats weniger oft einen verdichteten und krankhaft veränderten Hilus als bei unspezifischen Lungenerkrankungen. Tatsächlich fanden wir mehrmals isolierte Verschattungen in den Lungen, die bis auf eine leichte Streifenzeichnung zum Hilus augenscheinlich ohne Hilusveränderungen einhergingen. Ein Beispiel für einen isolierten Rundherd nicht tuberkulösen Ursprungs, wie sie in der

---

[1] Ähnlich Kicklin, Hochstetter.
[2] Bernhard, Simon.
[3] Redeker.
[4] Danelius, Wurm, Knolle, Staub-Oetiker, Lydtin.

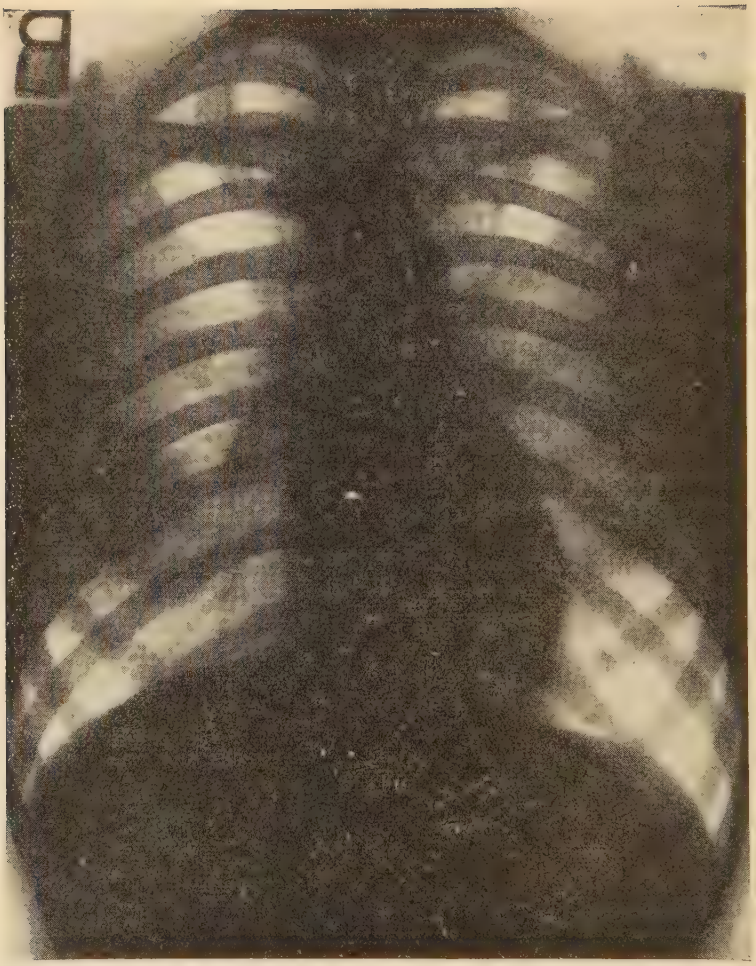

Abbildung 3 zeigt ein typisches Frühinfiltrat im rechten Unterfeld, das den von Assmann veröffentlichten Fällen weitgehend ähnelt. Pat. K., 25 J. (ambulant behandelt, Fall Nr. 1). Seit einiger Zeit unklare Beschwerden, Ausgang in Heilung.

RöB. Nr. 605. In der linken Spitze sind einige harte scharf begrenzte Streifenschatten mit Verbindung zum Hilus zu sehen. Rechts im 4. IKR. findet sich ein wolkiger Schatten mit unscharfen Rändern und zentraler unregelmäßiger Aufhellung, der auf der ventrodorsalen Aufnahme noch unregelmäßiger und fleckiger erscheint. Der Schattenherd liegt bei der Durchleuchtung ganz hinten. Tuberkulöses Frühinfiltrat mit perifokalem Schatten, keine Hilusreaktion. Alte Spitzentuberkulose mit Verbindung zum Hilus.

Literatur erwähnt sind, fand sich nicht. (Wir haben einige dieser Fälle unter der Rubrik unspezifische Bronchopneumonieen ohne Hilusbeteiligung aufgenommen). Wenn man dann noch erwägt, wie häufig beim Kinde der Primärkomplex (also Lungenherd und Hilusdrüsenherd) röntgenologisch gefunden wird, und wie selten wir dieses Bild beim tuberkulösen Reineffekt sehen, läßt sich nicht leugnen, daß die Ranke'sche Einteilung in wesentlichen Zügen auch jetzt noch zu Recht besteht.

Unser Material umfaßt 94 Fälle (Serien und Einzelbeobachtungen). Bei 19 von ihnen war der Hilus im Röntgenbild nicht verändert, 60 Fälle schienen eine positive Hilusreaktion zu haben, bei den restlichen 15 Fällen war eine Entscheidung über die Hilusreaktion nicht möglich; in Prozenten ausgedrückt: fehlende Hilusreaktion in 20%, positive und wahrscheinlich positive Hilusreaktionen in 60% der Fälle; in ca. 20% ließ sich ein Urteil über die Hilusreaktion nicht abgeben.

Zusammenfassung

Nach der Ranke'schen Stadieneinteilung der Tuberkulose sind bei der beginnenden Lungentuberkulose des Erwachsenen die regionären Hiluslymphdrüsen nicht derart mit in den Krankheitsprozeß einbezogen, wie dies beim tuberkulösen Primärkomplex und bei allen unspezifischen Lungenprozessen der Fall ist. Zahlreiche Nachuntersuchungen haben diese Anschauung bestätigt. Die Hilusbeteiligung läßt sich in einem großen Teil der Fälle auch im Röntgenbild beobachten. Unspezifische Lungenprozeße haben in der Regel eine positive Röntgen-Hilusreaktion, beim tuberkulösen Frühinfiltrat dagegen werden in ca. 20-40% der Fälle eindeutige Lungenverschattungen ohne Hilusbeteiligung gefunden. Dabei ist zu beachten, daß es sehr schwer und oftmals ganz unmöglich ist, über die Hilusreaktion im Röntgenbild eindeutige Angaben zu machen. Bei differentialdiagnostischen Erwägungen: spezifische oder unspezifische Lungenerkrankung, kann die Hilusreaktion neben den anderen klinischen und röntgenologischen Daten zu Rate gezogen werden.

Zusammenstellung

I. Unspezifische Infiltrationen.

A. Lappen - Lungenentzündungen (29 Fälle)

1. Zu Beginn war der Hilus deutlich vermehrt, am Ende der Beobachtung nicht mehr verbreitert 9 Fälle
2. Während der ganzen Beobachtungszeit schien der Hilus verbreitert 17 Fälle
3. Keine Hilusbeteiligung **3** Fälle

B. Bronchopneumonische resp. Grippepneumonieen (37 Fälle)

1. Zu Beginn der Erkrankung war der Hilus deutlich vermehrt, am Ende der Beobachtung nicht mehr verbreitert 6 Fälle
2. Vermehrter Hilus während der ganzen Beobachtungszeit (Serien- u. Einzelbeobachtungen) 27 Fälle
3. Keine Hilusbeteiligung **4** Fälle

II. Spezifische Infiltration.

A. Infiltrationen, bei denen der Hilus nicht vermehrt erschien (19 Fälle)

1. Serienaufnahmen, bei denen der Hilus nie verbreitert war 2 Fälle
2. Serien, bei denen der Hilus zu Anfang nicht verbreitert erschien, im Laufe der Beobachtung aber eine positive Hilusreaktion zeigte 8 Fälle
3. Einzelbeobachtungen 9 Fälle

B. Infiltrationen, bei denen der Hilus vermehrt erschien (60 Fälle)

1. Serienaufnahmen mit positiver Hilusreaktion während der ganzen Beobachtungszeit **31** Fälle
2. Serienaufnahmen, bei denen der verbreiterte Hilus im Laufe der Beobachtung sich zurückbildet 3 Fälle
3. Einzelbeobachtungen 26 Fälle

C. Infiltrationen mit zweifelhafter Hilusreaktion (15 Fälle)

1. Serien 7 Fälle
2. Einzelbeobachtungen 8 Fälle

VII.
Schrifttum

Nr. 1 Assmann, Klinische Röntgendiagnostik der inneren Erkrankungen, Leipzig 1924

Nr. 2 Ders., Über die infraclaviculären Lungeninfiltrationen im Beginn der Tuberkulose jugendlicher Erwachsener und ihr Schicksal, D.m.W. 1927

Nr. 3 Ders., über die infracl. Infiltrationen im Beginn der Lungentuberkulose von jugendlichen Erwachsenen, Kli. Wo. 1927

Nr. 4 Boytrinck, Über flüchtige entzündliche Lungeninfiltrierungen nicht tuberkulösen Ursprungs, Beitr. Klin. Tbc. 80

Nr. 5 Engel, Die anatomischen und röntgenologischen Grundlagen für die Diagnostik der Bronchialdrüsentuberkulose beim Kinde, Ergeb. d. inn. Med. u. Kinderheilk., Bd. 11, 1913

Nr. 6 Fraenkel, Krankheitsanfänge der Lungentuberkulose Erwachsener, D.m.W. 1931

Nr. 7 Ders., Beitrag Klin. Tbc. 81

Nr. 8 Ghon und Kudlich, Gibt es eine tuberkulöse lymphoglanduläre Exazerbation in Lymphknotengruppen ohne unmittelbare Verbindung miteinander? Med. Klin. 1929

Nr. 9 Handbuch der speziellen pathologischen Anatomie von Henke-Lubarsch, Berlin 1928

Nr. 10 Haring, Über Lungensyphilis, Verhandlungen der Deutschen Gesellschaft für innere Medizin 1931, S. 316

Nr. 11 Held, Die Infiltrierung in den Beziehungen zwischen Grippe und Lungentuberkulose, Beitr. Klin. Tbc. 83

Nr. 12 Ders., Über die hämatogen entstandenen tuberkulösen Infiltrate, Beitr. Klin. Tbc. 84

Nr. 13 Hochstetter, Die Flüchtigkeit von Infiltrierungen, Zeitschr. Tbc. 68

Nr. 14 Kayser-Petersen. Die Bedeutung der Lungenspitzentuberkulose für die Entstehung der Schwindsucht der Erwachsenen, Beitr. Klin. Tbc. 70

Nr. 15 Kellner, Pneumonische und bronchopneumonische Restzustände und ihre differentialdiagnostische Bedeutung Beitr. Klin. Tbc. 76

Nr. 16 Ders., Die Bedeutung pneumonischer Prozesse für die Klinik der Tuberkulose, Beitr. Klin. Tbc. 81

Nr. 17 Ders., Grundsätzliches zur Frage der flüchtigen Lungeninfiltrierungen, Beitr. Klin. Tbc. 84

Nr. 18 Klemperer, Über tuberkulöse Lungeninfiltrate, Vortrag in der Berliner medizinischen Gesellschaft 1927, Referat in D. m.W. 1927

Nr. 19 Kriegel, Das Röntgenbild der Pneumonie und seine Differentialdiagnose, Zeitschr. f. klin. Med. 116

Nr. 20 Löffler, Differentialdiagnose der Lungeninfiltrierungen Beitr. Klin. Tbc. 79

Nr. 21 Lydtin, Über die Entwicklung der Lungentuberkulose Zeitschr. Tbc. 49

Nr. 22 Mischkowsky, Morphologie und Entstehungsweise des Frühinfiltrates, Zeitschr. Tbc. 67

Nr. 23 Misske-Sylla, Röntgenologische Studien des Lungenbildes bei Grippekranken der Epidemie 1928-29, Fortschr. Röntgenstr. 42

Nr. 24 Neumann, Klinik der beginnenden Tuberkulose Erwachsener, Wien 1924

Nr. 25 Pagel, Pathologisch-Anatomisches zum Beginn der chronischen Lungenphthise, D. m.W. 1931

Nr. 26 Potte, Über die Röntgenbilder der Lobulärpneunomieen Fortschr. Röntgenstr. 42

Nr. 27 Ranke, Primäraffekt, secundäre und tertiäre Stadien der Lungentuberkulose, Dt. Archiv f. klin. Med 119, 1916 und 129, 1919

Nr. 28 Redeker, Allergie und Tuberkulose, Beitr. Klin. Tbc. 70

Nr. 29 Ders., Über die infracl. Infiltrate, ihre Entwicklungsform usw., Beitr. Klin. Tbc. 63

Nr. 30 Schittenhelm-Reuter, Frühinfekt und Lungenspitzenaffektion, M. m.W. 1928, 47

Nr. 31 Starcke, Infiltrierungen und Infiltrate, Beitr. Klin. Tbc. 83

Nr. 32 Staub-Oetiker, Die Bedeutung der Röntgenstrahlen für die Diagnose der Lungentuberkulose, Schweizer med. Wochenschr. 1921

Nr. 33 Straub, Tuberkulöse Rundherde der Lunge, Zeitschr. klin. Med. 121

Nr. 34 Sylla, Über die Lungenzeichnung im Röntgenbild mit besonderer Berücksichtigung entzündlicher Erkrankungen Fortschr. Röntgenstr. 47

Nr. 35 Teschendorf, Über besondere Erscheinungsformen der Grippepneumonie im Röntgenbild, Forschr. Röntgenstr. 48

Nr. 36 Ullrich, Zur röntgenologischen Differentialdiagnose der tuberkulösen und nichttuberkulösen Erkrankungen der Brustorgane im Kindesalter, Fortschr. Röntgenstr. 36

Nr. 37 Ulrici, Praephthisisches Infiltrat und Entwicklungsgänge der Lungentuberkulose, Beitr. Klin. Tbc. 70

Nr. 38 Ders., Entwicklungsgänge der Lungentuberkulose D.m.W. 1928

Nr. 39 Wolf, Das Röntgenbild der Grippepneumonie, Fortschr. Röntgenstr. 27

Nr. 40 Wurm, Über die Grenzen der Röntgendiagnostik für die Beurteilung der Krankheitsanfänge bei der Lungentuberkulose Erwachsener, Beitr. Klin. Tbc. 81

VIII.
Lebenslauf

Ich, Kurt Schwartzer, wurde am 15. März 1911 als einziger Sohn des Diplom-Ingenieurs Georg Schwartzer in Magdeburg geboren. In meinem 9. Lebensjahre zogen meine Eltern nach Halle; hier besuchte ich das Reform-Real-Gymnasium und legte im Jahre 1929 das Abiturientenexamen ab. Ich studierte Medizin in Königsberg 3 Semester, in Hamburg 1 Semester und in Halle 7 Semester. In Halle habe ich im Jahre 1931 die medizinische Vorprüfung und im Jahre 1934 das medizinische Staatsexamen abgelegt. Meine Lehrer waren: In Anatomie Prof. Dr. Heiss und Prof. Dr. Stieve, in Physiologie Geheimrat Prof. Dr. Abderhalden, in innerer Medizin Prof. Dr. Brugsch, Prof. Dr. Grund, Prof. Dr. Brauer, Prof. Dr. Schottmüller, Prof. Dr. Lorey, Prof. Dr. Mühlens, in Chirurgie Prof. Dr. Voelcker und Prof. Dr. Sudeck, in Frauenheilkunde Prof. Dr. Nürnberger und Prof. Dr. Heinemann, in Kinderheilkunde Prof. Dr. Goebel und Prof. Dr. Degkwitz, in Ohrenheilkunde Prof. Dr. Eckert-Möbius und Prof. Dr. Wittmaak, in Augenheikunde Prof. Dr. Clausen, in Psychiatrie Prof. Dr. Hauptmann, und Prof. Dr. Weygandt, in Hautkrankheiten Prof. Dr. Grouven, in Hygiene Prof. Dr. P. Schmidt und Prof. Dr. Neumann, in gerichtlicher Medizin Prof. Dr. Walcher.

Am 12. Dezember 1935 habe ich an der Medizinischen Fakultät der Martin Luther-Universität in Halle promoviert; am gleichen Tage nach Ablauf des praktischen Jahres bin ich approbiert.